Lane Medical Library
STANFORD UNIVERSITY
JUN
20
1938
LIBRARY

Über einen eigenartigen Fall von

Meningitis tuberculosa

bei einem fünfjährigen Knaben

Irmgard Willibald

Meinen lieben Eltern
in Dankbarkeit
gewidmet!

Aus dem Pathologischen Institut der Ludwig-Maximilians-Universität
zu München
Direktor: Geheimrat Professor Dr. Max Borst

Über einen eigenartigen Fall von Meningitis tuberculosa bei einem fünfjährigen Knaben

Inaugural-Dissertation

zur

Erlangung der Doktorwürde in der gesamten Medizin
verfaßt und
einer Hohen Medizinischen Fakultät der
Bayerischen Ludwig-Maximilians-Universität zu München

vorgelegt von

Irmgard Willibald
aus Ingolstadt a. D.

1936

Druckerei und Verlagsanstalt Norden G. m. b. H., Berlin N 4

Gedruckt mit Genehmigung der Medizinischen Fakultät
der Universität München

Inhalt

Seite

I. Geschichtliches . . . . . 5—6

II. Krankenbericht . . . . . 6—9

III. Anatomischer Befund

a) makroskopischer Befund . . . . . 10—14

b) mikroskopischer Befund . . . . . 14—19

IV. Abweichende Erscheinungen von der normalen Form der Meningitis tuberculosa

a) jugendliches Alter 20

b) Ausgang der Meningitis tuberculosa nur von einer Mesenterial-Drüse . . . . . 20—22

c) Fehlen einer Miliartuberculose . . . . . 22—23

d) Schwielenbildung an der Leptomeninx des Rückenmarks 23—24

e) Pachymeningitis der Dura des Rückenmarks 24

f) Hämorrhagie und Gefäßveränderungen . . . . . 24—28

V. Zusammenfassung 28

Digitized by the Internet Archive
in 2026

https://archive.org/details/IA40154014_0081

Vor dem 18. Jahrhundert kann man keine genaue Beschreibung der Meningitis tuberculosa finden. Krankheitsbilder, welche nach unserer jetzigen Anschauung einer Meningitis tuberculosa entsprechen dürften, finden wir schon bei Hippokrates. Diese gingen gleichzeitig bei ganz verschiedenen Erkrankungen, welche Delirien erzeugen konnten, unter dem Namen Phrenesis. Auch bei älteren Autoren wie Mercurialis, Bonnet, Sennert, Morgagni, Borsieri lassen Beschreibungen von Krankheitsbildern darauf schließen, daß die Meningitis tuberculosa wohl beobachtet, aber nie in ihrer Einheitlichkeit erkannt wurde.

Erst zu Beginn des 18. Jahrhunderts brachten Duverney jun. (1701), André de St. Clair (1732) und Paisley (1733) Beobachtungen über Erkrankungen, welche einer Meningitis tuberculosa entsprechen. Besonders hervorzuheben ist, daß diese Autoren schon auf das gleichzeitige Vorkommen von Turberkulose in der Lunge und in den Mesenterialdrüsen aufmerksam gemacht haben. Diese Tatsache wurde aber in den folgenden Zeiten wieder vollkommen vergessen und mußte über 100 Jahre später wieder neu entdeckt werden. 1768 ruft Robert Whytt eine Revolution in der damaligen Gelehrtenwelt hervor. Seine Arbeit, „Darstellung der Symptomatologie der Meningitis tuberculosa", machte das Studium der Meningitis tuberculosa erst modern. Eine Flut von Bearbeitungen über dieses Thema erscheint. Erst im Beginn des 19. Jahrhunderts fanden sich Ärzte, welche gegen die Ansicht R. Whytts erklärten, daß der Hydrops nicht das essentielle Phänomen des Hydrocephalus wäre (bes. Quin), sondern daß die Erkrankung „ihre Entstehung einer krankhaften Anhäufung von Blut in den Gefäßen verdanke, welche sich manchmal bis zu einem gewissen Grade von Entzündung steigert, wodurch oft, aber nicht immer ein Erguß von Wasser vor dem Tode entsteht." (Ford, Herpin, Gölis, L. A. Krukenberg, Jörg, Remberg, Wendt, Heim, Bischoff, H. Wolff.)

Wichtig war dann die Entdeckung des Tuberkelbazillus durch R. Koch, welche uns die vollkommene Klärung der Aetiologie brachte. Als ein Markstein in der Geschichte der Meningitis tuberculosa ist die geniale Entdeckung Quinkes zu bezeichnen. Die Quinkesche Lumbalpunktion hat uns die Diagnose der Meningitis tuberculosa so außerordentlich erleichtert, daß wir heute auf dieses Hilfsmittel bei schwierigen Diagnosen überhaupt nicht verzichten wollen.

Erst als sozusagen das normale Bild der Meningitis tuberculosa bekannt war, fing man an, auf abnorme Erscheinungen bei dieser Krankheit zu achten. Die Zahl der in der Literatur verzeichneten Abnormitäten ist ebenso groß wie das klinische und anatomische Bild eines jeden dieser Fälle verschieden.

Überblickt man vor der Herausgabe R. Hirschbergs Arbeit im Jahre 1887 „Über eine abnorme Form der Meningitis tuberculosa" die große Literatur der Meningitis tuberculosa, so fällt es auf, daß die uns hier interessierenden Fälle von keinem Verfasser für sich besprochen, sondern mit anderen Abnormitäten zusammengeworfen wurden. So z. B. in den Monographien von M. Chantemesse und J. Seitz. Selbst in den ausführlichen Handbüchern, wie in denjenigen von Hueguenin, sind die betreffenden Fälle nicht genügend gewürdigt. Hueguenin bezeichnet dieselben als „einzelne seltene Fälle, die mit höchst merkwürdiger Weise beginnen". Die meisten Fälle sind in der Literatur einzeln publiziert, und zwar von Sorel, Serf, Wengler, Stephan, Caspari, Colberg, Chantemesse und Bouygues. Eine Anzahl hierhergehöriger Fälle ist in verschiedenen Schriften über Gehirntumoren über topische Diagnostik zerstreut. Dieser Art sind die Fälle von Petrina, Bernhardt, Hennoch und Ballet.

Nach Hirschberg tauchen vereinzelt dann immer wieder Arbeiten über abnorme Erscheinungen bei Meningitis tuberculosa auf. Nonne, Hauptmann, Foerster, Straßmann, Busse, Sänger, Mertz, Gugelot, A. Jusephowitsh, Rachmanissow, J. Vanzetti, Ferrari usw. befaßten sich damit. Auffallend ist die große Anzahl der ausländischen Autoren, die sich mit diesem Gebiet beschäftigen.

Anschließend möchte ich nun auf meinen Fall übergehen. An dieser Stelle möchte ich gleich Herrn Geheimrat Professor Dr. M. Pfaundler, Direktor am Haunerschen Kinderspital in München meinen verbindlichsten Dank aussprechen für die Anregung, die er zur Bearbeitung dieses Falles gab, da ja der Knabe in seiner Klinik lag, und für die freundliche Überlassung der Krankengeschichte. Zunächst möchte ich einmal den Krankheitsverlauf des Knaben wiedergeben.

Die Vorgeschichte ergab: S. E., fünfjähriger Knabe; zweites legitimes Kind, Geburt normal, in der Wohnung, Acht-Monate-Kind, Geburtsgewicht vier Pfund. Ernährung: Muttermilch vier Wochen lang. Entwicklung: im allgemeinen mehr schwächlich, erstes Laufen mit 16 Monaten, bettrein mit zwei Jahren. Durchgemachte Krankheiten: Masern im ersten Jahr, Grippe 1935 im Frühjahr. Pflege: gut; eigenes Bett des Kindes; Wohnung: erster Stock, drei Menschen, winters warm, trocken, licht.

Familiengeschichte: Vater: 37 Jahre alt, Gelbsucht im Anschluß an Grippe Frühjahr 1935. Mutter: 35 Jahre, gesund. Geschwister: 1 Schwester, 11 Jahre, gesund.

Keine Abgänge, Inf. ven. neg. Keine infektiösen Krankheiten in der Umgebung. Übrige Blutsverwandte mütterlicherseits: Vater: 62 Jahre, gesund, Mutter: 60 Jahre, gesund. Väterlicherseits: Vater: gestorben, Mutter: gestorben, leberkrank. Vorliegende Erkrankung: Anfang Dezember, bettlägerig seit 3. Dezember 1935, mit Fieber, Abmagerung, Appetitlosigkeit, Husten, Erbrechen, Schwitzen, „müde Füße". Infektionsgelegenheit unbekannt.

Besondere Zeichen, bisheriger Verlauf, Behandlung: Anfang Dezember machte das Kind Grippe mit, lag ungefähr 14 Tage mit hohem Fieber bis 39 Grad. Danach ging es nicht recht mit dem Aufstehen, Kind wurde sofort wieder müde. Wechselnd starker Husten, einmal morgens grünlich gelbes, schleimiges Erbrechen, Husten, Schwitzen. Arzt weist wegen absolut verschleppter Genesung nach der Grippe ein. Temperatur morgens 37 Grad, abends 38 bis 39 Grad.

Status präsens: Aufgenommen am 3. Januar 1936; sehr ruhiges Kind, liegt am liebsten mit angezogenen Knien im Bett. Extrem abgemagert, weiche, schlappe Haut, ohne Fettpolster. Leib etwas eingezogen, keine Exantheme. Alle Bewegungen träge, Augen mit weiten Pupillen, fragender Blick, etwas ängstlich. Schmaler, schmächtiger Thorax mit hohem Brustbein und spitzem Winkel. Skelett zart, Muskeln schlaff, grobe Kraft herabgesetzt. Augen, Nase, Ohren äußerlich o. B. Pupillen reagieren träge, aber ausgiebig. Es ist nicht sicher zu entscheiden, ob eine Schwerhörigkeit vorliegt.

Reflexe lebhaft: P. S. R. + r. u. l.; Ach. S. R. + r. u. l.; Bab.; Cremaster Refl. +; Bauchdeckenrefl. +; Refl. der oberen Extremitäten +; Dermographismus vermehrt, Facialis ∅; deutliche Nackensteifigkeit; flüchtige Erytheme. Nirgends druckempfindliche Lymphdrüsen. Schilddrüse o. B.

Herz: Grenzen normal, Aktion regelmäßig, kräftig, nicht verlangsamt, Töne rein.

Lunge: keine Klopfschalldifferenz, überall Vesikuläratmen, regelmäßige Atmung, nicht zu tief, selten seufzende Atmung.

Leib weich, ohne Druckschmerz, Milz o. B., Leber am Rippenbogen zu tasten.

Genitale o. B., beide Hoden descendiert. Schleimhaut gut durchblutet, Zunge feucht, belegt, Rachen o. B.; Zähne sehr schön.

Nachtrag: Rechte Pupille um ein geringes enger als die linke.

Röntgenbild ergibt sehr helle Lungenfelder und abgeflachte, tiefstehende Zwerchfelle.

Urin ∅, Petruschky ∅.

Kopfumfang: Ist: 50 cm, Soll: 50 cm.

Expiratorischer Brustumfang Ist: 51 cm, Soll: 52 cm.

Somatogramm-Abschnitt: 5 Jahre, 107 cm, 14,9 kg.

Lumbalpunktion: ergibt wenig xanthochromeren, makroskopisch klaren Liquor unter einem Druck von 30 mm Hg. Eiweiß + +, Zucker vermindert, Zellen ungefähr 3000, meist Rundzellen (Lymphozyten), etwa 5 ccm abgelassen.

4. Januar 1936. Kind benimmt sich weder wie eine Meningitis tuberculosa im Endstadium, noch wie eine akute Form von Meningitis. Sensorium frei. Kein Grimassieren.

Im Lumbal-Punktat keine Coccen oder Bakterien. Beim Stehen Bildung eines dicken Gallertpropfes, in welchem ein freies Gerinsel

von Spinnwebfasern zu sehen ist. Einmal Erbrechen am ersten Tag. Etwas obstipiert, Appetit heute mittag recht gut, vorher schlecht.

7. Januar 1936. Ohren o. B. Abendl. hohe Temperaturen, jammert mehr vor sich hin als anfangs. Schwester beobachtete Verwirrungszustände. Dabei ins Bett nässen.

Refl. Ach. S. R. r. + + unerschöpflicher Klonus, l. + + erschöpfbarer Klonus; Bab. r. u. l. ∅; Oppenh. r. +. Geringe Facialisdifferenz.

9. Januar 1936. P. S. Klonus r. fehlt; lks. wie oben Stellulae palmarum. Austrittsstellen des n. occipitalis empfindlich im Gegensatz zu den Austrittsstellen des V, Gehirnnerven. Vielleicht geringe Überempfindlichkeit am Rumpf (schwer zu prüfen, da auf die Angaben kein Verlaß ist). Augenarzt stellt Stauungspapille rechts ausgesprochen, links im Beginn fest.

L. P. deutlich haemorrhagisch (Einstich), außerdem xanthochrom; Tbc. ∅.

Zellen: Lymphozyten + +, selten Neutrophile, Entleerung tropfenweise, Druck nicht gemessen.

Blutbild: Erythro: 4,5 Mill.; Hb 95%, F. J. 1,0; Leuco 11 300; Neutroph. 80% Jugendl. 0,5% Plättchen normal. Linksverschiebung gering; Tox. Formen.

Bettnässen häufiger, setzt sich häufig im Bett auf.

11. Januar 1936. Heute früh bei der Visite kurz dauernder horizontaler Nystagmus nach rechts. Bald darauf wieder o. B. Licht (Sonnenlicht) ist ihm unangenehm.

14. Januar 1936. Bauchpalpation kitzelt ihn so, daß er laut lacht. Druck auf den Atlas ist ihm unangenehm.

Reflexe: P. S. R. r. u. l. lebhaft; Ach. S. R. r. u. l. erschöpfbarer Klonus, Dermographismus +.

Bekommt seit gestern Aspirin.

16. Januar 1936. 10 ccm xanthochromerer, blutiger Liquor, Ausstrich ergibt nichts an Bakterien; keine Tbc., vereinzelte Leuco. Im neurologischen Status keine Veränderung.

21. Januar 1936. Sehr ruhig, spricht den ganzen Tag nichts. Sehr empfindlich bei Berührung; Zunge dick fuliginös belegt. Er streckt sie auf Verlangen heraus. Antworten erfolgen auf Fragen überhaupt nicht. Gestern habe er noch geweint. Seit zwei Tagen hohes Fieber, bekam am 19. Januar eine Bluttransfusion (40 ccm).

23. Januar 1936. Hat guten Appetit, sonst Befund völlig unverändert, ist wenig ansprechbar, ist ohne Aspirin sehr unruhig, jammert viel.

25. Januar 1936. Dauernd Cheyne-Stockesches Atmen. Sieht schlecht aus, Stellulae palmarum, Aufwärtsschielen, benommen, dauernd hohe Temperaturen.

Harn: Alb: feste Opal.; Zucker ∅, Dia: ∅, Az. ∅, Aldh: ∅, +; Reaktion sauer; Sed: vereinzelt Leuco, ganz vereinzelt Ery. Epithel: Salze.

Harn am 10. Januar 1936: Alb ∅; Dia: ∅; Sed: Phosphate + +.

Harn am 24. Januar 1936 wie am 10. Januar 1936.

Petruschky ständig ∅.

Bakteriologischer Befund vom Hygienischen Institut am 18. Januar 1936: Untersuchung des Liquors von S. E. ergab: Sediment-Ziehl-Präparat: keine Tuberkelbazillen. Sediment-Gram-Präparat: Ganz vereinzelte Leucozyten, wenige Erythrozyten, keine Bakterien. Mehrere Kulturversuche ergaben Sterilität.

26. Januar 1936. Exitus letalis.

Epikrise: Vollkommen atypisch verlaufende Meningitis tuberculosa. Ein Monat vor Aufnahme erkrankt mit Fieber, Abmagerung, Erbrechen, Schwitzen. Arzt sprach von Grippe. 14 Tage lang im Bett. Fieber bis etwa 39 Grad; Kind konnte dann nicht recht aufstehen, war sehr müde. Arzt weist ein wegen verschleppter Genesung nach Grippe. Das sehr abgemagerte Kind zeigt deutlich Kernig und Nackensteifigkeit, Dermagraphismus + + +, flüchtige Erytheme. L. P. Druck 30 mm, Alb: + +, Zucker vermindert, Erreger ∅, xanthochrom, Zellen 3000. Keine Benommenheit. Petruschky ∅, Röntgenbild: Lungen: A: Kein aktiver Prozeß. Staungspapille beiderseits. Intermittierendes Fieber bis 39,5 Grad. Fast täglich Stuhl, selten Erbrechen; hustet pertussiform, so daß eine zerebrale Komplikation der Pertussis in Erwägung gezogen wird. Starke Nackenschmerzen. Neuerliche L. P. ergibt blutigen Liquor (es wird auf eine entzündliche Veränderung der Rückenmarkshäute geschlossen). Erst in den letzten Tagen nach etwa siebenwöchiger Krankheitsdauer zunehmende Benommenheit, Cheyne-Stockesche Atmung ante exitum. Diagnose erst durch Sektion geklärt.

Sektionsbericht (klinisch erbeten): Fünf Jahre alter Knabe in stark reduziertem Ernährungszustand. Totenstarre nicht vorhanden. An den abhängigen Partien Totenflecke. Fingerspitzen und Fingernägel livid verfärbt. Keine Ödeme, im Bereich der Lendenwirbelsäule in der Mittellinie verschiedene Einstichstellen. Bei Eröffnung der Bauchhöhle liegen die Dünndarmschlingen in der linken Hälfte des Bauches; das große Netz ist nach oben geschlagen und ist spärlich entwickelt. Die Leber überragt den Rippenbogen in der M. C. L. um zwei Querfinger. Zwerchfell rechts: 4. I. C. R.: links: 5. Rippe. Appendix sehr lang, reizlos; Peritoneum parietale und viscerale spiegelnd glatt.

Bei Eröffnung der Brusthöhle sinken die Lungen nicht zurück. Die Lunge ist stark gebläht, das Interstitium zeigt perlschnurartig aneinandergereihte Luftblasen, die besonders über dem Ober- und Mittellappen rechts und dem Oberlappen links ausgeprägt sind. Bei Eröffnung des Herzbeutels zeigt sich das Peri- und Epicard spiegelnd und glatt. Das Herz ist von normaler Größe; Intrapericardiale Flüssigkeit ist nicht vermehrt. Die beiden Atrio-ventriculären Ostien sind gut durchgängig. In den Ventrikeln Cruor- und Speckgerinsel. Die Klappen sind zart und frei beweglich, keine Auflagerungen. Die Kranzgefäße sind gehörig weit, Intima glatt und zart. Aorta — as-

cendens-arcus — und descendens zeigt glatte Intima ohne Einlagerungen.

Oesophagusschleimhaut blaß. Trachea enthält Schleim, ihre Schleimhaut ist gerötet. Arteria pulmonalis o. B. Schilddrüse nicht vergrößert, am Schnitt braunrotes Parenchym.

Die Lungen sind blaßrosa und sehr voluminös. Auf dem Schnitt hat sie dieselbe Farbe. Luftgehalt sehr stark vermehrt. Der linke Oberlappen ist an einer Stelle ausgedehnt dunkelgraurot verfärbt und zeigt dort sehr verringerten Luftgehalt. Dieser Bezirk fühlt sich etwas derb an. Bifurkationsdrüsen sind klein und weich.

Der Magen zeigt galligen Inhalt. Faltenbildung ist gehörig. Gallenwege zeigen glatte Schleimhautoberfläche, gallig verfärbt, gut durchgängig. Die Leber ist gehörig groß, von braunroter Farbe. Auf der Oberfläche finden sich einige gelbverfärbte Bezirke, die scharf umrandet sind. Auf dem Schnitt gute Läppchenzeichnung. Die Milz ist nicht vergrößert, keine Einlagerungen, dunkelrote Farbe, Trabekelzeichnung deutlich erkennbar. Im Mesenterium findet sich eine verkäste Lymphdrüse. Jejunum, Ileum; Colon ascendens und transversum o. B. Mesocolon descendens abnorm lang. Die Nieren liegen in sehr geringer Fettkapsel. Bindegewebskapsel leicht abziehbar, Nierenoberfläche braunrot, glatt, keine Narben. Das Nierenbecken ist frei, Schleimhaut blaß und zart. Ebenso Blasenschleimhaut. Ureterenschleimhaut glatt und blaß. Rectum o. B.

Gehirn: makroskopischer Befund: An der Hirnbasis sind die Hirnhäute sehr stark getrübt, besonders im Gebiet des Chiasmas, des Pons und der Medulla oblongata; es ist hier viel Fibrin aufgelagert. Diese Trübung der Pia erstreckt sich aber auch auf die Convexität, besonders stark ist sie im Bereich der rechten, sowie der linken Fossa Sylvii und der in beiden Schläfen- und Scheitellappen verlaufenden Gefäße. In der Gegend der beiden Fissurae cerebri laterales ist die Pia auch außerordentlich verdickt und läßt sich nur schwer vom Gehirn abziehen. Die Pia zeigt über dem ganzen Gehirn deutlich vermehrte Gefäßzeichnung. Besonders in den Schläfen- und Stirnlappen treten die großen Gefäße infolge ihrer prallen Füllung sehr deutlich hervor. Auf der Pia sieht man viele verschieden große, gelblichweiße Knötchen, die sich teils leicht abstreifen lassen, teils fest mit der Pia verwachsen sind. Sie sitzen besonders an den Gefäßen und ragen bis in die Incisuren hinein, sind jedoch nicht mit der Hirnsubstanz verwachsen. Neben vereinzelten Knötchen am Infundibulum und an der Unterseite des Pons finden sie sich besonders zahlreich an den Abgangstellen der siebenten bis zwölften Hirnnerven. Sehr stark ist dann auch die Pia des Kleinhirns von solchen verschieden großen Knötchen durchsetzt. Namentlich die Pia der rechten ventralen Hälfte des Kleinhirns weist zahlreiche, mitunter stecknadelkopfgroße gelbliche Knötchen auf, die sich auch, wenngleich weniger zahlreich und bedeutend kleiner, auf die Dorsalseite des rechten Kleinhirns erstrecken. Auf der Dorsalseite erscheinen die Knötchen mehr abgeflacht. Die linke Kleinhirnhälfte ist weniger stark befallen. Auf der Pia, die die Incisura cere-

hell anterior überbrückt, in der Gegend der Tonsillen, finden sich besonders schön ausgebildete größere Knötchen, die teils oval, teils kreisrund sind und von denen letztere eine kreisrunde zentrale Dällung aufweisen. An der Übergangsstelle von der Dorsalseite zur Ventralseite des Kleinhirns an der linken Kante desselben findet sich ein ungefähr linsengroßer brauner Fleck, der wohl von einer Blutung herrührt. Die Unterseite der beiden Hinterhauptslappen ist an der Stelle, wo das Kleinhirn anliegt, leicht rosa verfärbt. Die Pia sieht

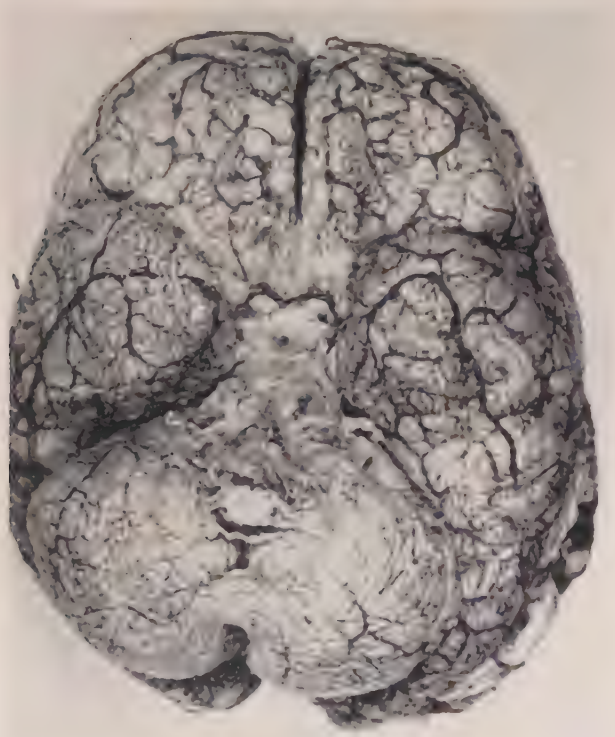

hier an den Hinterhauptslappen ebenfalls stark mazeriert aus, die Oberfläche erscheint samtartig rauh. In den Sulcus zwischen Gyrus lingualis und cinguli sieht man rechts ein ungefähr stecknadelkopfgroßes Knötchen. Auf dem Gyrus cinguli erblickt man beiderseits dann wieder reichlicher verschiedengroße Knötchen. Die Ventrikel sind nur gering erweitert. Die Gyri sind nicht abgeplattet, die Sulci sind nicht erweitert. Das Ependym in den Seitenventrikeln ist wie mit feinen Staubkörnchen bedeckt. Im Sulcus sagittalis posterior finden sich in der unteren Partie des Praecuneus vereinzelte hirsekorngroße Knötchen. Die beiden Großhirnhälften lassen sich in der

Fisura longitudinalis crebri nicht voneinander trennen. Die Pia der beiden Hirnhälften ist hier fest miteinander verklebt und läßt sich nur mit Gewalt auseinanderreißen. Die beiden Arteriae cerebri anteriores sind in diese Exudatmassen fest eingeschlossen und nicht trennbar.

Der Plexus chorioideus ventriculi lateralis ist rechts wie links mit kleinstem bis stecknadelkopfgroßem Knötchen durchsetzt. Namentlich längs der Vena terminalis finden sich die Knötchen in großer Dichte. Auffallend sind auf dem Frontalschnitt des Gehirns die Gefäße, die ein sehr weites Lumen haben und sich fast drahtartig anfühlen. Die Tela chorioidia ist dicht mit Tuberkeln übersät. An der rechten Seitenwand des dritten Ventrikels sieht man deutlich ein ungefähr stecknadelkopfgroßes Knötchen die Oberfläche überragen. Der Boden des dritten Ventrikels weist vier bläulich rote, ebenfalls ungefähr stecknadelkopfgroße Flecken auf, die wohl von durchschimmernden Blutungen herrühren. Die ganze Wand des dritten Ventrikels ist von feinsten staubkorngroßen Knötchen bedeckt.

Frontalabschnitte des Gehirns: Tief in die Sulci dringt stark entzündlich veränderte Pia ein. Der vierte Ventrikel zeigt wieder zahlreiche kleine und kleinste Knötchen in seiner ganzen Ausdehnung. Das Kleinhirn weist auf dem Schnitt makroskopisch keine Besonderheiten auf.

Eigenartig ist auch der makroskopische Befund am Rückenmark. Namentlich die ventrale Seite desselben ist stark verändert. Die Dura mater ist hier auf der Innenseite in ihrer ganzen Ausdehnung von oben bis unten teils mit eben sichtbaren, teils mit bis zu hirsekorngroßen, körnigen Auflagerungen bzw. Knötchen geradezu übersät, die besonders dicht im Bereich des Thorakalmarkes stehen. Dort fühlt sich die Dura auch hart, fast lederartig an. Die Dorsalseite der Dura mater ist innen ebenfalls sehr stark, wenn auch nicht in dem Ausmaß wie die Ventralseite, befallen. Auf der Außenseite der Dura sieht man ein reiches Netzwerk von feinsten Gefäßen. Die Leptomeninx ist in ihrem ganzen Bereich außerordentlich stark verdickt und getrübt, sie sieht geradezu samtartig aus. An einzelnen Stellen auf der Ventralseite zeigt sie unregelmäßige strangförmige Verdickungen, die vom Zervikalmark in unregelmäßigen Zügen bis zur Cauda equina verlaufen. Die ganze Dorsalseite ist wie mit feinsten Staubkörnchen bedeckt. Über die ganze Leptomeninx verstreut, ganz besonders an den Abgangsstellen der Nervenwurzeln, erblickt man punkt- bis stecknadelkopfgroße Knötchen von weißlichgelber Farbe, von ziemlich derber Konsistenz, die sich nicht wegwischen lassen. Im unteren Teil des Thorakalmarkes fällt ventral rechts in Nähe der Austrittstelle von Nervenwurzeln eine ungefähr 1 cm lange und ½ cm breite, 2 bis 4 mm dicke Auflagerung der Leptomeninx auf. An dieser Stelle ist letztere mit der Dura verwachsen und läßt sich nur schwer lösen. Am oberen Rande dieser Verdickung schimmert durch die Leptomeninx, eine ungefähr hirsekorngroße, rötlichblaue Blutungsstelle

durch. Die Leptomeninx, die die Medulla oblongata bedeckt, weist einige fadenförmige, durchscheinende Gefäße auf, und besonders auf der linken Seite sieht man nadelstichgroße, bräunlichrote Punkte und Streifen durchschimmern. In der Gegend des Conus terminalis und der Cauda equina scheint die Leptomeninx dünner zu sein; in letzterer sieht man durch die Leptomeninx in einer Ausdehnung von ungefähr

5 bis 7 cm zahlreiche bläulichrote Streifen und stecknadelkopfgroße, ebenso gefärbte Flecken durchscheinen. Die Nervenwurzeln der Cauda equina sind perlschnurartig, mit kleinsten und größeren Knötchen, die sich derb anfühlen, besetzt; außerdem ziehen in den Nervenwurzeln deutlich sichtbar zahlreiche kleinste Gefäßchen. Auf der Dorsalseite ist die Leptomeninx nicht so stark verändert, sie ist weniger stark getrübt, weniger stark verdickt und hat auch weniger Auflagerungen. Kleinere und größere Knötchen finden sich vereinzelt an den Abgangsstellen der Nervenwurzeln. An letzteren verlaufen

auch hier viele feinste Blutgefäße in der Leptomeninx. Am Filum terminale liegen dicht unter der Arachnoidea bräunlichrote streifenförmige und fleckchenförmige Blutungen.

Legt man verschiedene Querschnitte durch das Rückenmark, so kann man folgendes beobachten:

Zervikalmark: Graue und weiße Substanz kann man gut unterscheiden. In der Leptomeninx, die rings um das Mark stark, aber gleichmäßig verdickt ist, verlaufen zahlreiche kleinste Gefäße. In der grauen Substanz namentlich im linken Vorderhorn ist ebenfalls auffallend starke Gefäßzeichnung vorhanden. Makroskopisch sieht man sonst keine Veränderungen am Rückenmark.

Thorakalmark: Schnitt in Höhe der umschriebenen Auflagerungen: Hier erblickt man ein sonderbares Bild. Die Leptomeninx ist außerordentlich stark verdickt, und zwar nicht konzentrisch, sondern exzentrisch. Rechts vom Rückenmark erreicht sie eine Dicke von 5 bis 6 mm, links vom Rückenmark etwa von 2 bis 3 mm. Ventral und dorsal vom Rückenmark ist sie 1 bis 2 mm verdickt. Sie fühlt sich schwammig fest an und ist von flohstichartigen Blutpunkten durchsetzt. Am Rückenmark sieht man wieder stärkere Vaskularisation im linken Vorderhorn, ferner verlaufen im Septum posterius und in der Fisura anterior sehr stark mit Blut gefüllte Gefäße. Graue und weiße Substanz makroskopisch, sonst o. B.

Conus medullaris: Die Leptomeninx ist nicht mehr so stark verdickt. Die einzelnen Nervenwurzeln lagern asymetrisch um das Rückenmark; rechts und ventral davon sind sie in breiterer Ausdehnung vorhanden, als links und dorsal. In den Nervenwurzeln finden sich zahlreiche Querschnitte von Gefäßen. Auf der linken Seite der grauen Substanz im linken Vorderhorn ist stärkere Gefäßzeichnung.

Cauda equina: Die Leptomeninx ist sehr dünn geworden. Die Nervenwurzeln sind von sehr vielen Gefäßquerschnitten durchsetzt, so daß der Schnitt wie mit feinsten rotbraunen Punkten übersät aussieht.

Anatomische Diagnose: Tuberkulöse sero-fibrinöse Leptomeningitis basilaris mit Übergreifen auf die Convexität. Tuberkulöse sero-fibrinöse, zum Teil hämorrhagische Pachy- und Leptomeningitis des Rückenmarks. Akutes vesikuläres und interstitielles Emphysem aller Lungenlappen. Verkäsende Mesenterialdrüsentuberkulose.

Anschließend folgt nun der mikroskopische Befund.

Lunge: Konfluierende Bronchopneumonie, nirgends ein Anhaltspunkt für Tuberkulose. Milz: Stauungsmilz.

Leber: Akute Stauungsleber. An einer umschriebenen Stelle fand sich eine Anhäufung von Zellen, die sich bei H. E.-Färbung wie Lymphozyten ansahen. Eine Blutfärnung ergab ein negatives Resultat in Hinblick auf einen Blutbildungsherd. Auch ein syphilitischer Prozeß mußte negiert werden. Es kann sich also um eine

kleine umschriebene Entzündung oder vielleicht um einen Ausscheidungstuberkel von lymphoiden Bau Handeln.

Spezifische Färbungen ergaben: Tuberkelbazillenfärbung nach Ziehl-Neelsen: In der Leptomeninx des Rückenmarks in der Pia des Klein- und Großhirns fanden sich vereinzelt Tuberkelbazillen, hauptsächlich in Exudatmassen.

Fettfärbung mit Sudan III: Cauda equina längs und quer geschnitten. Leptomeninx: Verfettung ist vorhanden namentlich in den zentralen Partien von Tuberkeln. Feinste Fettröpfchen sind in den nekrotischen Massen verstreut, besonders reichlich im Gebiet der Epitheloidzellen, abnehmend gegen den Lymphozytenwall der Tuberkel. Auffallend ist die starke Verfettung mancher Riesenzellen in ihrer ganzen Ausdehnung. Man sieht feinste Fettkörnchen im Zentrum und der Peripherie derselben. Auch in den Exudatmassen ist viel Fett. Wo große Lymphozytenanhäufungen sind, fehlt die Verfettung manchmal ganz. An den Gefäßen findet sich nur geringe Verfettung. In der Intima und Media sind Spuren von Fett. Das Rückenmark zeigt keine Fetteinlagerung.

Gehirn: Hier sieht man Fett im Gebiet von Gefäßen, und zwar in Zellen der Gefäßwand eingelagert, manchmal auch zwischen den Zellen. An einem Gefäß ist die dicht unter der Elastica interna nach außen liegende Wandschicht verfettet.

Weigerts Markscheidenfärbung: Lumbalmark: Im Rückenmark im ganzen deutliche Markscheidenfärbung. Nur an einzelnen kleinen Stellen in der Umgebung von stark entzündeten Gefäßen und in der Gegend des Gowerschen Bündels und Seitenstrangbündels, wo der tuberkulöse Prozeß übergegriffen hat, ist ein Ausfall der Markscheidenfärbung zu verzeichnen. In den motorischen und sensiblen Wurzeln finden sich zahlreiche Nervenbündel, die im Gegensatz zu anderem teil ganz ausgefallen sind, teils sehr schwache Markscheidenfärbung zeigen. Mittels der Gramfärbung konnte keine Superinfektion durch einen anderen Erreger festgestellt werden. Auch die Färbung nach Levaditi auf Spirochäten ergab ein negatives Resultat. Die übrigen angewandten Färbungen waren H. E., v. G. und Elastin.

Dura mater spinalis: Sie ist stärkstens tuberkulös verändert. Auf der Außenseite fällt zunächst einmal der Reichtum der Gefäße auf, weiter sind sie stark entzündlich infiltriert, vorwiegend finden sich Lymphozyten, weniger reichlich sind Epitheloidzellen vertreten; Exudatzellen sind auch vorhanden. Die Gefäße sind strotzend mit Blut gefüllt. In der Bindegewebsschicht treten längs der Gefäße auch ausgedehnte Entzündungsherde auf. Auf der Innenseite ist die Dura dicht mit typischen Tuberkeln besetzt. Langhanssche Riesenzellen finden sich verhältnismäßig wenig. Die Tuberkel sind teils schön ausgebildet, teils sind sie im Beginn der Nekrose, teils sind sie schon vollkommen nekrotisch. Sie sitzen wie Wärzchen der Dura auf. Eigenartig ist in einem nur nekrotischen Tuberkel das Vorhandensein einzelner kleiner Gefäße, die fast aus-

schließlich mit roten Blutkörperchen gefüllt sind. In der Nähe dieses Tuberkels sieht man im Bindegewebe der Dura eine stärkere Wucherung, die zu einer Verziehung der Bindegewebslamellen der Dura geführt hat. Ähnliche Stellen sind mehrere in der Dura vorhanden.

Rückenmark: Cervikalmark: Die Septen der Arachnoidia sind bindegewebig verdickt und zeigen teilweise weniger starke, teilweise sehr starke Zellinfiltration. Die Zellen haben größtenteils lymphozytären Charakter; vereinzelte scheinen dem Typ der Epitheloidzellen anzugehören. Die Pia ist ebenfalls stark verbreitert in ihrem ganzen Umfang und stark entzündlich infiltriert. Namentlich um die Gefäße herum sind die Zellanhäufungen besonders groß. Lymphozyten sind hauptsächlich vertreten. Auch in den Nervenscheiden finden sich diese Entzündungszellen. Mit den Piasepten und längs der Gefäße dringen diese Zellen auch in das Rückenmark ein. Weiter sieht man in der Pia reichlich Tuberkel, Riesenzellen und Exudat. Nekrotische Prozesse sind auffallend gering. In der Pia und entlang der motorischen und sensiblen Nervenwurzeln sind die Venen stark erweitert und strotzend mit Blut gefüllt. Unter den roten Blutkörperchen liegen auch zahlreiche weiße, hauptsächlich Lymphozyten neben einigen Leucozyten. Die roten Blutkörperchen liegen der Gefäßwand dicht an und an einigen Stellen sieht man sie durch die Wand hindurchtreten. In einem Vorderhorn sind einige Gefäße stark erweitert und mit Blutkörperchen dicht gefüllt. Im Zentralkanal findet sich Exsudat, die Wand des Kanals ist etwas entzündlich verändert; man sieht Lymphozyten zwischen den vermehrten Endothelzellen lagern. Die Entzündung dringt wohl der Piasepten entlang zum Zentralkanal vor. Im Lumen sind neben dem Exsudat manchmal nekrotische Massen vorhanden. Nervenwurzeln: Die Entzündung dringt teils unter die Wurzelscheiden, teils in den Nervenfasern selbst ein, an einzelnen Stellen sind die Nervenfasern zerstört.

Thorakalmark: Hier ist die stärkste Veränderung an der Leptomeninx. Ihre Verdickung ist an manchen Stellen so breit als die Breite des Rückenmarks auf diesem Schnitt beträgt. Man findet wieder reichlich Entzündung, viele Tuberkel, ganz wenig Riesenzellen, teilweise nekrotisch und sehr viel Exsudat. Im v. G.-Präparat sieht man im Exsudat sehr viele fibrinöse Fasern (Schwielen makroskopisch). Die Leptomeninx ist an einer Stelle direkt mit der Dura verwachsen. Die Entzündung hat wahrscheinlich von ihr auf die Dura übergegriffen. Man sieht die Entzündungszellen von der Leptomeninx auf die Dura überwandern. Die tuberkulösen Prozesse greifen von der Leptomeninx auch auf das Rückenmark über, und zwar entlang der Gefäße. Namentlich Goll- und Burdachscher Strang sind stärker befallen. Der Rand des Rückenmarks ist aufgelockert. Die sensiblen und motorischen Nervenfasern sind schwer geschädigt. Im Zentralkanal wiederum Entzündung.

Lumbalmark: Ebenfalls stark verändert in Leptomeninx und Rückenmarksubstanz. Zerstreut im Rückenmark längs der Gefäße entzündliche Prozesse. Im Gowerschen Bündel und in der

Vierhügel-Thalamusbahn sieht man Corpora amylacea als Zeichen des Zerfalls von Nervengewebe.

Sakralmark: Die entzündlichen Prozesse dringen immer weiter ins Rückenmark vor. In der Pia überall starke Gefäßveränderung, Exsudat, viele Nekrosen, zahlreiche Riesenzellen in verschiedenster Form. Motorische und sensible Nervenwurzeln sind schwer betroffen. Auffallend ist immer wieder das Vorhandensein von Gefäßen in den Tuberkeln. Die Gefäßveränderung zeigt verschiedene Bilder. Manchmal erblickt man Intima-Tuberkel, häufiger sieht man auch Abhebung der Endothelzellen der Gefäße. Unter diese abgehobenen Endothelzellen dringen rote Blutkörperchen ein, die Endothelzellen mengen sich den roten Blutkörperchen bei und bilden lange Zellketten. An einem längs getroffenen Gefäß sind beide Endothelleisten abgehoben und gegeneinander gedrängt, so daß das Strombett nur noch mehr einen Spalt darstellt. Im Bereiche eines Vorderhorns und in der Gegend der seitlichen Grenzschicht sieht man ein tuberkelähnliches Gebilde.

Cauda equina: Die die Nervenbündel durchziehende und außen umgebende Leptomeninx bzw. Pia ist sehr stark entzündlich infiltriert. Lymphozyten herrschen vor. Unter diese Entzündungszellen sind reichlich rote Blutkörperchen beigemischt, besonders in den äußeren Leptomeninxschichten. An einigen Stellen sieht es aus, als ob die roten Blutkörperchen die Leptomeninx durchträten und im Subduralraum lägen. Die Blutgefäße selbst scheinen vermehrt zu sein und besonders die Venen sind prall mit roten Blutkörperchen gefüllt, denen auch vereinzelte weiße beigemischt sind. Die Gefäßwände sind ebenfalls stark entzündlich infiltriert. An manchen Gefäßen sieht man deutlich rote Blutkörperchen austreten. Daneben sind viel Tuberkel vorhanden. In einem Nervenbündel findet sich ein typischer Tuberkel, in der Mitte mit einer Langhansschen Riesenzelle. Das Präparat ist mit Riesenzellen geradezu übersät. Weiterhin ist auch wieder viel Exsudat und starke Nekrose vorhanden. Im Exsudat liegen an manchen Stellen reichlich rote Blutkörperchen, die Stechapfelform aufweisen.

Kleinhirn: Auch hier starker tuberkulöser Prozeß an der Pia, reichlich Tuberkel mit Gefäßen, vereinzelte Riesenzellen, Entzündung um und in Gefäßen; Abhebung des Endothels und Exsudat unter dem Endothel. Manche Venen sind stark erweitert und strotzend mit Blut gefüllt. Am Rande der Pia finden sich zahlreiche Exsudatzellen. Die Entzündung der Pia greift auch auf die äußerste Schicht des Kleinhirns über. Man sieht am Rande desselben kleine Tuberkel. Auch längs der Piasepten dringt die Entzündung ins Kleinhirn vor.

Großhirn: Ependym des linken Seitenventrikels, cornu anterius: Die Epithelzellen sind an manchen Stellen zerstört, an manchen Stellen verdickt und vermehrt, manchmal sind sie von oberflächlichen Tuberkeln durchsetzt. Darunter liegende Hirnsubstanz: Mehrere größere Epitheloid-

tuberkel, keine Nekrose, keine Riesenzellen. Gliafasern vakuolig auseinandergezogen. Ependym des linken Seitenventrikels, cornu posterius: Epithel teils erhalten, teils defekt, oberflächliche und tiefe Tuberkel, Entzündung um die Gefäße, Intimatuberkel. Darunter liegende Hirnsubstanz: Entzündung um Gefäße, sonst weiter keine Veränderung.

Lamina terminalis: Verdickung der Zotten, Entzündung an umschriebener Stelle der Gefäße, Venen stark erweitert, vereinzelt Tuberkel mit Riesenzellen und Nekrosen. Exsudatzellen reichlich vorhanden.

Epiphyse: Pia stark tuberkulös verändert, viele Exsudatzellen und reichlich Exsudat. Tuberkel mit Riesenzellen und stellenweise Nekrose. Epiphyse selbst zeigt scharf begrenzte nekrotische Stellen, die Nerven entsprechen; an den Gefäßen starke Veränderung, Intimatuberkel.

Linker Temporallappen: Die Gefäße, die der Pia entlang ins Gehirn vordringen, sind stark verändert. Die Pia selbst ist von Lymphozyten, Epitheloidzellen, Tuberkeln, Riesenzellen und Nekrosen durchsetzt. Die Lymphozyten finden sich in Venen in der ganzen Gefäßwand bis unter das Endothel. Dieses ist an verschiedenen Stellen völlig zerstört. Die roten Blutkörperchen liegen teils der Gefäßwand dicht an, teils sind sie im Lumen zusammengesintert mit einzelnen Leuco- und Lymphozyten dazwischen. Ähnliche Verhältnisse sieht man an den kleinen Arterien. Die Endothelzellen und die Zellen der Media sind stark aufgetrieben. An einzelnen Stellen dringt der tuberkulöse Prozeß in die Hirnsubstanz vor.

Gehirn: Man sieht sehr viele Gefäße größeren und kleineren Kalibers; nur an ganz wenigen Stellen sind Entzündungszellen um die Gefäße. In manchen Gefäßen ist die Endothelschicht abgehoben, darunter liegen rote Blutkörperchen. Das Rindengebiet scheint aufgelockert zu sein, da der tuberkulöse Prozeß der Pia auch auf dieses Gebiet übergreift. Sonstige pathologische Erscheinungen der Hirnsubstanz sind nicht zu erkennen.

Schnitt durch den Boden des dritten Ventrikels in Richtung zum Pons: Im Ependym sieht man oberflächlich und tiefer gelegene Tuberkel, weiterhin reichlich Plasmazellen. Auch Intimatuberkel sind vorhanden. Zwischen die Schenkel des Pons ist die stark tuberkulös veränderte Pia eingewuchert. Infolgedessen hier viel Exsudat, Nekrosen, Tuberkel und Riesenzellen. An einer Stelle ein deutlich umschriebener, abgekapselter Nekroseherd, der einem abgegrenzten Piaraum entspricht. In und um den Gefäßen starke entzündliche Veränderung, wovon hauptsächlich die Venen betroffen sind. Überall Intimaschäden, Intimawucherung. Vereinzelte rote Blutkörperchen im Gewebe.

Schnitt vor dem Chiasma nervi optici: Die beiden Arteriae cerebri anteriores sind durch reichlich Exsudatmassen, die in bindegewebiger Umwandlung begriffen sind, verbun-

den. Die Pia ist hier schwerstens verändert: Entzündung, Exsudat, Tuberkel, ganz wenig Riesenzellen, Nekrosen. Starke Schädigung der Venen, wie früher schon beschrieben.

Das ins hygienische Institut der Universität München eingesandte Exsudat von Gehirn und Rückenmark ergab mittels Tierversuch ein positives Ergebnis auf Tuberkulose. Und zwar handelte es sich um einen bovinen Tuberkelbazillenstamm. Vielleicht wäre daran zu denken, daß der bovine Tuberkelstamm ein anderes Krankheitsbild ergibt als der humane?

Wenn man sich etwas mit Meningitis tuberculosa beschäftigt, dann tauchen unwillkürlich manche Fragen auf. Warum ist gerade in den Wintermonaten und zu Beginn des Frühjahres die Meningitis tuberculosa so häufig? Warum kann Insolation eine Meningitis tuberculosa auslösen? Könnte man nicht daran denken, daß in der Schädelkapsel und im Wirbelkanal stets gleiche Temperatur im Sommer wie im Winter herrschen muß? Gehirn und Rückenmark sind so hochempfindliche Organe, daß jegliche Temperaturschwankung, und wäre sie noch so gering, ihnen schädlich sein müßte. Dieser Umstand könnte aber auch andererseits dem Tuberkelbazillus zugute kommen. In den kalten Winter- und Frühjahrsmonaten kühlen die periphären Teile des Körpers und die der Oberfläche nähergelegenen doch stärker ab, als die zentralen und besonders das in Knochen eingeschlossene Gehirn und Rückenmark. Wäre es dann nicht möglich, daß der Tuberkelbazillus günstigere Regionen aufsucht und eben ins Gehirn wandert? Andererseits sind im Sommer die der Oberfläche näher gelegenen Organe sicherlich wärmer als die tiefer gelegenen Punkte. Also könnte der Bazillus jetzt erstere bevorzugen. Bei der Insolation nun werden aber die Wärmeverhältnisse im Gehirn gestört, so daß wiederum günstigere Bedingungen für den Bazillus geschaffen werden. Vielleicht könnte ein Tierversuch hierüber Aufschluß geben. Kann Erkältung in Zusammenhang mit Meningitis tuberculosa gebracht werden? Gergens sagt: „Eine länger anhaltende Einwirkung der Kälte auf die Haut bewirkt eine Kontraktion der peripheren Gefäße und reflektorisch eine sekundäre Gefäßkontraktion in den inneren Organen." In den von der Körperoberfläche weiter abgelegenen Geweben, deren Empfindlichkeit also auf verschiedene Einflüsse eine größere ist, geht die Kontraktion in einen Spasmus über, es treten Veränderungen in der Ernährung der Gefäßwandung als Folge einer langdauernden Zusammenschnürung der vasa vasorum ein. Könnte dadurch im Gehirn nicht dann ein locus minoris resistentiae für Tuberkelbazillen entstehen? Kann Husten als Auslösungsursache für Meningitis tuberculosa in Frage kommen? Bei den meisten Fällen von Meningitis tuberculosa sieht man im Krankenbericht Husten, und zwar pertussiform, verzeichnet. Könnten da nicht infolge veränderter Druckverhältnisse im Abdomen und im Brustraum die Bazillen, gleichgültig nun, ob auf dem Blut- oder Lymphweg, in die Peripherie der Gefäße gepreßt oder retrograd verschleppt werden und somit ins Gehirn gelangen?

Daß es sich im vorliegenden Falle überhaupt um eine Meningitis tuberculosa handelt, geht zunächst einmal aus dem typischen mikroskopischen Befund hervor, wie er bei Meningitis tuberculosa vorzukommen pflegt, nämlich: 1. Größere Ansammlung von Lympho- und leucozytären Zellen; 2. große Exsudatzellen; 3. Fibrinausscheidung in die Maschen der Leptomeninx; 4. Tuberkel.

Auch das makroskopische Bild widerspricht nicht einer Meningitis tuberculosa. Dazu kommt noch der positive Tuberkelbazillennachweis in Gehirn, Kleinhirn und Rückenmark und das positive Ergebnis eines Tierversuches auf Tuberkulose. Syphilis muß auf Grund des Krankenberichtes und der Spezialfärbung abgelehnt werden.

Wenn man den Krankenbericht, den makroskopischen und mikroskopischen Befund betrachtet, so sieht man, daß es sich um einen eigenartigen, interessanten Fall, den Fall von Meningitis tuberculosa bei einem fünfjährigen Knaben handelt. Eigenartig ist der Fall 1. wegen des jugendlichen Alters des betroffenen Individiums, 2. wegen des Ausgangs der Meningitis tuberculosa nur von einer Mesenterialdrüse, 3. wegen des Fehlens einer Miliartuberkulose, 4. wegen der Schwielenbildung an der Leptomeninx des Rückenmarks, 5. wegen der Pachymeningitis der Dura des Rückenmarks, 6. wegen der Hämorrhagie.

Ad 1: Zunächst einmal ist diese Krankheitserscheinung bei einem fünfjährigen Knaben absonderlich. Während die gewöhnliche Form der Meningitis tuberculosa, die nur die Basis des Gehirns befällt und ganz wenig auf den oberen Teil des Rückenmarks übergreift und gewöhnlich mit Miliartuberkulose einhergeht, eine Krankheit vorzüglich des kindlichen Alters ist und bei Erwachsenen verhältnismäßig selten vorkommt, begegnen wir der abnormen Form der Meningitis tuberculosa, die sich auf die Konvexität des Gehirns und auf das Rückenmark erstreckt, weit häufiger bei Erwachsenen, und zwar im Alter von 14 bis 35 Jahren. Unter 32 Fällen, die Hirschberg als abnorm anführt, waren nur fünf von Kindern darunter, und zwar vier aus der Literatur entnommen. Auch andere Autoren wie Nonne, Hauptmann, Achelis-Nunokowa, Förster, Saenger, Busse und viele andere berichten wohl von abnormen Fällen, doch handelt es sich hier auch durchaus um Erwachsene. Karl Mertz führt zwei seltene Fälle von Meningitis tuberculosa bei Kindern an. Bei Fall 1 handelt es sich um einen achtjährigen Knaben, bei Fall 2 um ein halbjähriges Mädchen. Fall 1 gleicht in manchen Punkten meinem Fall, besonders auffallend ist der Rückenmarksbefund. Die klinische Diagnose beschränkt sich bei Fall 1 darauf, anatomisch eine Cerebrospinalmeningitis mit Bestimmtheit anzunehmen. Scheinbar wurde hier, wie auch in meinem Fall, durch den ausgedehnten tuberkulösen Prozeß das reine Bild der Meningitis tuberculosa verwischt. Doch finden wir bei Mertz in beiden Fällen noch ausgedehnte tuberkulöse Erscheinungen an anderen Organen, wie Lunge, Bronchialdrüsen, Milz, Niere, Leber usw.

Ad 2: Eigenartig ist nun auch bei meinem Fall das Vorhandensein lediglich einer einzigen tuberkulösen Mesenterialdrüse und sonst

das Fehlen eines jeglichen tuberkulösen Befundes an irgend einem anderen Organ. In der Literatur finden sich nur ganz wenig Fälle, wo bei gewöhnlicher Meningitis tuberculosa eine tuberkulöse Mesenterialdrüse allein als Ausgangsstelle vorhanden ist. Andererseits ist jedoch auch wieder auffallend, daß bei Meningitis tuberculosa neben anderen tuberkulösen Organen so häufig tuberkulöse Mesenterialdrüsen vorkommen. Man fragt sich hier wohl unwillkürlich, besteht da irgend ein Zusammenhang zwischen Meningitis tuberculosa und einer derartig veränderten Mesenterialdrüse? Man muß sich da nun aber zunächst über primäre Darmtuberkulose im Klaren sein. Henkes schreibt: „Unter primärer Darmtuberkulose ist eine isolierte Tuberkulose der Darmschleimhaut, oder was häufiger ist, der Mesenterialdrüsen zu verstehen. Dabei dürfen, wenn man ganz vorsichtig sein will, auch nicht die geringsten zweifelhaften Schwielen der Lungenspitzen oder Verhärtung in den bronchialen Lymphdrüsen vorhanden sein, hinter denen sich möglicherweise eine abgeheilte Lungentuberkulose verbergen könnte." Strauß nimmt dabei als erwiesen an, daß der Tuberkel die unversehrte Schleimhaut passieren kann. Wie gelangen nun aber die Bazillen aus der Mesenterialdrüse zu den Meningen? Man kann da an verschiedene Möglichkeiten denken. Veranlassende Ursachen für die Ausschwemmung der Bazillen aus der Drüse können alle Arten von Infektionskrankheiten sein. Häufig gehen Masern, Scharlach und Keuchhusten (Erkältungskrankheiten) einer Meningitis tuberculosa voraus. Da diese Krankheiten häufig von einer Schwellung und Durchtränkung der Drüsen begleitet sind, so können sie leicht die vorher durch einen tuberkulösen Prozeß veränderten Lymphknoten zu einem Platzen der Kapsel und einem Durchsickern und Mobilisieren der Bazillen bringen. Auch an den diese Krankheit häufig begleitenden Husten als auslösendes Moment könnte man denken. Durch die Hustenstöße wird der Druck im Abdomen geändert und es kann dann leicht durch Kompression der Drüse eine weitere Schädigung derselben entstehen und dadurch eine Ausschwemmung der Bazillen veranlaßt werden. Ähnliches kann man z. B. auch an anderen Körperstellen sehen, wenn nach Ausquetschung eines Furunkels eine Lymphadenitis oder Lymphangitis auftritt. Welchen Weg schlagen aber nun die Bazillen ein, um zu den Meningen zu gelangen? Möglich ist wohl der Einbruch aus der Lymphbahn in die Blutbahn, aber das gegebenere wird wohl die Lymphbahn selbst sein. Eine Verbreitung nach anderen Gruppen von Lymphdrüsen und Gefäßen gegen die Richtung des Lymphstromes kann verhältnismäßig leicht stattfinden. C. Weigert hat die Kommunikation zwischen den Lymphgefäßen der verschiedenen Gefäße stark betont, wie auch die eventuelle Bedeutung dieser Verbindungen für die Verbreitung tuberkulöser Entzündung im Lymphgefäßsystem. Besonders leicht wird dies geschehen können, wenn einige Lymphgefäße obliteriert werden durch die zwischen den verschiedenen Gebieten bestehenden kapillaren Kommunikationen. Daß die Verbreitung vom Abdomen aus kontinuierlich aufwärts in den Lymph-

bahnen längs der Wirbelsäule erfolgen kann, um allmählich nach oben zu den Lymphdrüsen im Mediastinum posterius und weiter nach oben am Halse zu gelangen, ist etwas, was auch bei metastasierenden Karzinomen zu sehen ist. Durch Druckveränderung im Blut- und Lymphgefäßsystem, Husten, Erregung usw. kann der Prozeß wohl auch bis zu den Meningen vordringen. Hier dürften nun aber die Mesenterialdrüsen ganz besonders anfällig sein, weil man wohl annehmen muß, daß im allgemeinen im Körper der Lymphstrom unter normalen Verhältnissen nirgends so stark ist, wie im Bereich des Darmkanals. Die großen Mengen von Chylus, welche täglich mehrmals im Anschluß an die Verdauung die Mesenteriallymphdrüsen durchlaufen, werden eine Ausschwemmung der hier ansiedelnden Bazillen im hohen Maße begünstigen. Bei den anderen Lymphdrüsen des Körpers wird diese Durchströmung eine wesentlich geringere sein und damit wird auch hier die Gefahr der Infektion der Duktuslymphe und retrograd der Lymphe des Kopfes durch tuberkulöse Lymphdrüsen geringer als gerade bei Mesenteriallymphdrüsen sein. Auch durch die Lymphscheiden der Nerven kann wohl gelegentlich nach Strümpel und Leube der Bazillus in die Hohlräume der spinalen und zerebralen Meningen gelangen. H. Spatz schreibt über positiven Erfolg von Experimenten in dieser Richtung. Dabei wird die sogenannte „physiologische Blutgehirnschranke" umgangen, wenn man im Experiment eine Schädlichkeit unmittelbar in die Substanz des Zentralorganes oder in den Liquor oder — teilweise auch — in die Nerven, deren Lymphräume mit den liquorführenden, subarachnoidalen Räumen kommunizieren, injiziert. Bei Tetanus finden wir ja auch solche Erscheinungen. Geigel wirft die Frage auf, ob vielleicht der nervus vagus eine Rolle bei der Entstehung der Meningitus tuberculosa spielen kann, dadurch, daß die Bazillen längs der Nervenscheiden eindringen und dann zu den Meningen gelangen.

Ad 3: Weiterhin ist bei meinem Fall das Fehlen einer Miliartuberkulose im übrigen Körper interessant, obwohl der Prozeß im Gehirn und Rückenmark so stark ausgedehnt ist. Nur Heubner fand unter 29 vollkommen sezierten Fällen von Meningitis tuberculosa speziell des Kindesalters lediglich in einem die Tuberkeleruption allein auf die Meningen beschränkt; in allen übrigen bald spärliche, bald reichliche Miliartuberkulose in mehreren anderen Organen. Gewöhnlich ist es ja so, daß Meningitis tuberculosa bei vorhandener Miliartuberkulose auftritt und gewissermaßen das Ende des ganzen tuberkulösen Geschehens darstellt. Die Miliartuberkulose entsteht durch Verbreitung des Kochschen Bazillus auf dem Blutweg. Dies kann nur zu der Zeit entstehen, wo der infizierte Organismus noch nicht jene Antikörper gebildet hat oder noch keine genügende Menge davon, die er im Kampf gegen das Gift der Tuberkulose allmählich bildet und in den Kampf gegen sie einsetzt. Aber auch die Menge der Bazillen und ihre Giftigkeit spielen bei dieser Sachlage eine gewisse Rolle. Es ist vielleicht möglich, daß sich die miliare Tuberkulose zu allererst in der Pia von Gehirn und Rücken-

mark festsetzt und der übrige Körper völlig gesund ist. Häufig wird dies aber kaum sein und gewöhnlich ist die Meningitus tuberculosa eine Teilerscheinung der allgemeinen miliaren Tuberkulose; oder von früher ist ein kleines Magazin von Tuberkeln mit Tuberkelbazillen infiziert, z. B. als eine verkäste Lymphdrüse liegen geblieben und eines Tages wird das Gift lebendig, gerät ins Blut und die Miliartuberkulose fängt an. Manchmal dann zuerst in den Meningen. Wie ist aber nun wohl ausgedehnte Meningitis tuberculosa ohne Miliartuberkulose möglich? Nach Axel Key und Retzius findet die eigentümliche Verbreitung der Tuberkelbazillen nur in den serösen Bahnen des Zentralnervensystems darin ihre Erklärung, daß die serösen Bahnen des Nervensystems in sich gegen das übrige Lymphgefäßsystem fast völlig abgeschlossen sind. Diese serösen Bahnen des zentralen Nervensystems speziell sind nun so weit — besonders die Subarachnoidalräume — daß durch die in steter Strömung befindliche Cerebrospinalflüssigkeit sehr leicht eine Verallgemeinerung einer in den Meningen lokalisierten Tuberkulose entstehen kann, ohne daß eine Infektion des ganzen Körpers eintritt. Dieses deckt sich wiederum auch mit der Spatzschen physiologischen Blutgehirnschranke. Und somit ist es leicht möglich, daß auch, wenngleich dies auch nicht gerade sehr häufig ist, durch Umgehung des Blutweges und damit ohne Miliartuberkulose der übrigen Organe, einmal eine Meningitis tuberculosa entstehen kann. Vielleicht lassen sich auch hiermit die starken anatomischen Veränderungen in meinem Fall erklären, daß keine Miliartuberkulose vorhanden ist. Es wurden eben alle Bazillen gesammelt ins Gehirn geworfen, während bei gleichzeitiger Miliartuberkulose wohl auch ein großer Teil der Bazillen in den übrigen befallenen Organen sein Vernichtungswerk betreibt.

Ad 4: Ferner ist die Veränderung der Pia am Rückenmark in meinem Fall äußerst eigenartig. Eine derartige fibröse Verdickung der Pia mater bezw. Leptomeninx in der Folge der Tuberkulose ist durchaus ungewöhnlich. Die bei weitem häufigste Form der Meningitis tuberculosa führt zur Bildung wirklich ausgesprochener Tuberkelknötchen mit umfangreicher zentraler Verkäsung. Man hat es wohl mit einer chronischen, über lange Zeit auf einzelne isolierte Bezirke beschränkte Erkrankung der Pia zu tun. Man findet wohl Tuberkelknötchen in großer Menge in den Erkrankungsherden, auch reichlich Exsudat ist vorhanden, zwar fehlt in diesen Herden die Verkäsung nicht ganz, doch zeigt das hier gebildete Granulationsgewebe und Exsudat eine ausgesprochene Tendenz zum Übergang in den fibrösen Zustand, dessen Produkt die schwielige Verdickung der Leptomeninx ist. Es entstehen dadurch Veränderungen, die wir viel häufiger bei Syphilis als bei Tuberkulose finden. Die sogenannte Pachymeningitis cervicalis hypertrophica, meist syphilitischen Ursprungs, führt, von den weichen Hirnhäuten ausgehend, aber unter Beteiligung der Dura, zu einem das Mark umgebenden dicken bindegeweblichen Ring. Kompressionsmyelitis ist dann die Folge. Die Erkrankung hier muß sehr chronisch und schleichend verlaufen sein,

was sowohl der anatomische Befund als auch die Krankengeschichte zeigen. Ähnliche Fälle sind in der einschlägigen Literatur nur ganz wenige beschrieben. Busse schildert fast dieselben Erscheinungen bei einer 37jährigen Frau und zwar an der rechten Hirnhälfte. Seitz (Meningitis tuberculosa der Erwachsenen) berichtet nur in unvollständiger Weise von zwei Fällen, die ein ähnliches Bild aufwiesen. Jedoch über einen ähnlichen Fall bei einem Kind habe ich in der einschlägigen Literatur nichts finden können.

Ad 5: Dann ist auch der übrige anatomische Befund an Gehirn und Rückenmark für eine Meningitis tuberculosa bei einem 5jährigen Kind erstaunlich. Die außerordentlich starke Veränderung der Hirnbasis, das Übergreifen der Tuberkel auf die Konvexität und auf das Kleinhirn, das starke Befallensein des Ependyms aller Ventrikel, der Plexus chorioidei, der lamina terminalis und der Epiphyse sind bei einem Kind auch nicht alltäglich. Daß bei Meningitis tuberculosa die Meningen regelmäßig miterkrankt sind, ist uns heute genügend bekannt. Häufiger ist zwar ein nicht spezifischer Entzündungszustand derselben, miliare Tuberkel sind schon bedeutend seltener. Aber eine derartig starke Veränderung insbesondere auch an der Dura wie im vorliegenden Fall ist schon auffallend. Unwillkürlich wird man sich da auch die Frage vorlegen, wo wohl der Prozeß in diesem Fall am ältesten ist. Makroskopisch sieht man stärkste Veränderung einerseits an der Gehirnbasis, andererseits im Gebiet der Cauda equina (Blutung). Auch mikroskopisch muß man dies bestätigen. An der Hirnbasis (Pia) und Cauda findet man in fast gleich starkem Maße dieselben Prozesse, wie Entzündung, Tuberkel, Riesenzellen, Exsudat und vor allem viel Nekrose. Abgesehen davon, daß also exsudative und proliferative Prozesse gleichzeitig nebeneinander herlaufen, scheinen hier die ältesten Prozesse vorzuliegen, denn die dazwischenliegenden Teile des Zentralnervensystems sind nicht so stark nekrotisch verändert. Wie ist aber dieser Befund möglich? Man kann zunächst an eine Infektion der Gehirnbasis denken und dann an eine Ansiedlung der Bazillen, die dem Gesetz der Schwere, wenn sie etwa zusammengeballt sind, und vielleicht dem Lymphstrome folgend, in der Cauda equina sich niederlassen. Ebenso wäre aber wohl auch ein umgekehrter Weg, also von unten nach oben, denkbar. Zunächst also einmal Infektion der Cauda von der tuberkulösen Mesenterialdrüse her (gleichgültig ob auf dem Lymph- oder Nervenweg) und dann ein Aufwärtswandern der Bazillen zur Basis des Gehirns. Erst hernach werden dann die dazwischen liegenden Abschnitte befallen. Vielleicht erfolgt aber gleichzeitig eine Infektion von beiden Seiten her, vielleicht sind auch Cauda und Hirnbasis durch den Tuberkelbazillus leichter angreifbar als die übrigen Teile des Zentralnervensystems, vielleicht haben die Lymphbahnen auch einen besonderen Verlauf.

Ad 6: Hämorrhagische Prozesse im Gehirn bei der tuberkulösen Hirnhauteffektion galten immer als Ausnahme. Reinhold hat unter 52 Fällen bloß drei mit hämorrhagischen Veränderungen

gefunden. Huguenin erwähnt allerdings cerebrale Blutungen bei Miliartuberkulose, führt sie aber auf Rhexis zurück, desgleichen Redlich, der noch ausdrücklich erwähnt, daß in solchen Fällen keine Miliaraneurysmen zu konstatieren waren. Blutungen von gleichem Bau sind in neuerer Zeit, namentlich von M. B. Schmitt, bei genuiner und pyämisch septischer Härmorrhagie im Gehirn beschrieben worden, ebenso von Leichtenstern bei Influenza. Kürzlich hat Löwenstein bei Meningitis cerebrospinalis epidemica ähnliches angegeben. Wenn zwar im vorliegenden Fall im Gehirn auch keine bedeutende Blutung vorhanden ist, höchstens manchmal einige Erythrozyten außerhalb der Gefäße, so ist doch der Befund in der Cauda equina in dieser Hinsicht beachtlich. Bei der Lumpalpunktion war der Liquor blutig. Man dachte da wohl an eine angestochene Vene. Jedoch der makroskopische (siehe oben) und mikroskopische Befund belehrte eines anderen. Mikroskopischer Befund: In den Leptomeningen findet sich eine starke tuberkulöse Entzündung. Junge Tuberkeleruptionen finden sich neben älteren und nekrotischen. Auffallend ist die ungeheure Zahl von Riesenzellen. Die Maschen der Arachnoidea sind straff gespannt infolge fibrinöszelligen Exsudats. Im entzündlich veränderten Bindegewebe und in den Exsudatmassen der Arachnoidea finden sich in der Umgebung kleinerer Venen umschriebene Schwärme roter Blutkörperchen. Die Venen selbst sind vielfach schwerstens verändert im Gegensatz zu den Arterien an dieser Stelle (siehe früherer mikroskopischer Befund). Schwierig ist zu erklären, weshalb es zu einer fast ausschließlichen Erkrankung der Venen kam. Vanzetti sagt, daß der Kochsche Bazillus einen hämorrhagischen Herd mit akuter Alteration der Gefäßwände, Thrombenbildung und Blutextravasat bei starker Einwirkung bedingen könne. Bei geringgradigem Befund glaubt er, daß die Toxine eingewirkt hätten und infolgedessen sei dann genug Zeit vorhanden, um eine Proliferation der „Elementi vascolari e connetivi" ohne Blutung zu ermöglichen. Vielleicht liegt der Grund darin, daß der lockere Bau der Venenwand der Granulationsgewebsbildung einen geringeren Widerstand entgegensetzt als die straffe Arterienwand, deren dicke Muskularis vor allem wenig zu tuberkulöser Umwandlung neigt. Diese Venenerkrankung nun konnte nicht ohne schwerwiegende Folgen in anatomischer wie auch in funktioneller Hinsicht bleiben. Die teils starke Zellwucherung innerhalb der Venenwand mußte zu einer Raumbeengung führen, die sich in einer bis zur totalen Obliteration fortschreitenden Einengung des Lumens bemerkbar machte. Daher mußte es bei der ausgedehnten Verbreitung des Prozesses zur ausgesprochenen Zirkulationsstörung innerhalb des Rückenmarkes kommen, die auf einer Behinderung des venösen Abflusses beruht. Diese ist in der Tat deutlich nachweisbar und besonders an Venenlängsschnitten gut zu beobachten. Man sieht manchmal Venen umscheidet und eingeengt von tuberkulösem Gewebe. Wo dieser Prozeß dann aufhört, läßt sich in den weiter periphärwärts gelegenen Gefäßabschnitten eine ausgesprochene Erweiterung des Gefäßlumens als Ausdruck der Stauung erkennen.

Innerhalb des Venenlumens sieht man manchmal wandständige Leucozyten, die im Zentrum gelegene Erythrozyten einrahmen. Wir haben also das typische Bild der venösen Stase vor uns. Außer der starken Ausweitung des Lumens fallen an den Gefäßen innerhalb des Blutungsbezirkes weitgehende degenerative Vorgänge auf. Fast durchweg ist die Wandung der Venen entzündlich infiltriert, in ihrem Bau stark aufgelockert und gegen die Umgebung schwer abgrenzbar. Die Art des Blutaustrittes erfolgt wohl durch Diapedese. Das mikroskopische Bild bietet auch überall Gelegenheit, alle Stadien dieses Vorganges zu beobachten. Ob auch Rhexisblutung vorhanden war, konnte ich nicht feststellen. Die Blutung scheint nicht mit allzugroßer Gewalt erfolgt zu sein, denn dann müßte sie rücksichtslos alles in ihrem Wege liegende Gewebe zertrümmert haben. Man hat vielmehr den Eindruck, daß die das Gefäß verlassenden roten Blutkörperchen dort ausgebreitet werden, wo sie im Gewebe den geringsten Widerstand finden. Es liegt auch nicht eine einzige kompakte Hämorrhagie vor, sondern die Blutung in der Cauda Equina ist aus zahlreichen größeren und kleineren Einzelblutungen zusammengesetzt, die durch schmale streifenförmige Inseln von Piagewebe und Fibrinmassen im Exsudat voneinander getrennt sind. An vielen Stellen dringt aber die Blutung auch in Gestalt feinster Blutstreifen weit in das umgebende Gewebe hinein. Erythrozyt liegt neben Erythrozyt, daneben finden sich nur wenige weiße Blutkörperchen, die deutliche Lappung aufweisen und wohl den Leucozyten des Blutes angehören.

Neben den starken Venenveränderungen (besonders an der Cauda) fanden sich in den übrigen Gebieten auch starke Änderungen an den Arterien, die wohl auch erwähnenswert sind und zwar wegen der Buntheit des Bildes. Hauptsächlich sind die kleineren Arterien und Arteriolen befallen. Man sieht deutlich, wie der Entzündungsprozeß von außen nach innen fortschreitet. Im übrigen kann man die in der Literatur bei Tuberkulose beschriebenen Intimaprozesse sehr gut sehen. Eine zweckmäßige Einteilung hierüber findet sich bei Nonne, der folgende vier verschiedene Klassen dabei aufstellt:

I. Wucherung des Endothels, die bis zur Riesenzellenbildung führen kann (Cornil, Baumgarten, Brodowski).

II. Miliare Intimatuberkel unter meist intaktem Endothel Weigert, Mügge, Arnold, Hektoen bei Askanazy zitiert).

III. Verkäsende Prozesse (Orth, bei Nonne zitiert).

IV. Einfache Proliferation (Guanieri, Nonne, Weintraud).

Ich möchte nicht auf alle diese Veränderungen eingehen, sondern nur auf die unter Nr. I. erwähnte, die in meinem Fall auch besonders auffallend ist. Der außerordentliche Reichtum schön ausgebildeter Riesenzellen in verschiedenster Form, bald in der Umgebung nekrotischer Bezirke, bald in Gebieten, wo ausgeprägte proliferative Prozesse vorherrschen, veranlaßt mich auf die Entste-

hungsart dieser Zellen näher einzugehen. Die Riesenzellen im Tuberkel werden von den meisten Autoren (Borst, Herxheimer usw.) aus autochthonen Geweben abgeleitet. Demnach entstehen die Riesenzellen entweder durch fortgesetzte Kernteilung bei ausbleibender Protoplasmateilung (Plasmodien) oder durch Verschmelzung vieler Zellen zu einer einzig großen Zelle (Synzytien). Sie sind, wie die Epitheloidzellen, nichts anderes als pathologische Formen gewucherter Bindegewebezellen. Ich möchte mich aber auf Grund meiner Befunde denen anschließen, die für die Entstehung der Riesenzellen aus dem endothelialen Teil der Wand von Kapillaren und neugebildeten Gefäßen größeren Kalibers sind. Brosch schrieb ähnliches, wie auch ich vielfach im mikroskopischen Bilde sah. Die Endothelwucherung führt an manchen Gefäßen zu einer sehr auffälligen Verdickung der Kapillarwand entweder in einer Richtung oder nach mehreren Seiten, so daß inmitten einer reichlichen Anhäufung von Endothelzellen das mit Blut gefüllte Lumen der Kapillaren erscheint. An manchen Stellen sieht man dann die Endothelschicht abgehoben, manchmal im Zusammenhang, manchmal nur teilweise. Wenn dann der Lumeninhalt (rote und weiße Blutkörperchen und andere Zellen, die im Laufe der Entzündung eingedrungen sind), nekrotisch wird, so kann es wohl zu jenen Bildern kommen, wie wir sie bei Riesenzellen gewohnt sind. Die Nekrose im Lumen geht wohl der Zellablösung voraus. Als Endprodukt des tuberkulösen Zerstörungsprozesses an Kapillaren treten dann eben die Riesenzellen auf. Auffallend ist der Mangel an arteriellen Gefäßen in Gebieten, wo Riesenzellen vorherrschen. Wo sind da die Arterien hingekommen? Daneben sind aber fast immer beginnende oder ausgeprägte Nekrosen vorhanden. Wie ist aber die verschiedene Kernanordnung in den Riesenzellen zu erklären? Die Endothelabhebung muß nicht immer gleichmäßig vor sich gehen. Man kann sich leicht vorstellen, daß ganze Wandpartien von Endothel bereits zugrunde gegangen sind, wodurch dann im Querschnitt die oft angetroffene einseitige Kernanhäufung zu erklären wäre. Andererseits kann aber auch die Zellenanhäufung nur an einem Pol der Riesenzelle dadurch bedingt sein, daß der tuberkulöse Prozeß sich nur an dieser Gefäßwandseite abspielt, so daß die Endothelzellen nur hier besonders geschädigt werden. Eigenartig ist auch, daß die Riesenzellkerne so sehr den Endothelkernen gleichen. Die Endothelzellen haben sich wohl unter dem Einfluß der Tuberkulose stark geändert. Ihre spindelige Form ist zwar verschwunden, aber man könnte sich dieses leicht dadurch erklären, daß eben der Druck nach außen, der durch das strömende Blut verursacht wird, durch den Stillstand des Blutstromes aufgehoben wird und die Endothelzellen dann mehr rundliche Form annehmen. Die pseudopodienartigen Ausläufer der Zelle gleichen sehr nekrotischen und hyalinen Massen sowie Exsudatmassen, die auch weiter außen die Riesenzellen umgeben. Manchmal fand ich auch Riesenzellen in der Verlängerung einer Kapillare, die aber nie dicht an die Zelle heranreichte. Nur einmal saß eine Riesenzelle wie eine Haube einer

Kapillare auf. In einem solchen Fall könnte man sich leicht vorstellen, daß etwa der Endteil der Kapillaren gewuchert sei und eine Riesenzelle gebildet habe. Manchmal sieht es auch aus, als hätte man die Teilungsstellen von Kapillaren vor sich, die nekrotisch geworden sind und in deren spitzen Winkel reichlich Exsudatmassen lägen. Auffallend war auch bei der Fettfärbung das Vorhandensein von Fettkörnchen in den Riesenzellen. Es waren gleichzeitig aber auch Kapillaren verfettet. Ließen sich da wohl Rückschläge daraus ziehen? Kernteilungen und Zentrosomen, wie sie Herxheimer beschrieben hat, konnte ich nirgends feststellen. Ob es sich etwa um Weigertsche Pseudoriesenzellen handelt, oder ob es im Gehirn und Rückenmark besondere Riesenzellen gibt, kann ich nicht entscheiden.

Kurz nochmals alles zusammengefaßt, handelt es sich also um einen eigenartigen Fall von Meningitis tuberculosa bei einem fünfjährigen Knaben:

1. Wegen des sonderbaren klinischen Bildes.
2. Wegen des abnormen anatomischen makro- und mikroskopischen Befundes.
3. Wegen der auffallenden Erscheinungen bei so jugendlichem Alter.
4. Wegen des Vorhandenseins einer einzigen tuberkulösen Mesenterialdrüse als Ausgangspunkt der Meningitis tuberculosa.
5. Wegen des Fehlens einer Miliartuberculose im übrigen Körper.
6. Wegen der seltsamen Schwielenbildung in der Leptomeninx des Rückenmarks.
7. Wegen der Hämorrhagie und der starken Gefäßveränderungen.

Es ist mir angenehme Pflicht und Bedürfnis, Herrn Geheimrat Professor B o r s t für die Überlassung des Themas und Übernahme des Referates ergebensten Dank auszusprechen.

Auch danke ich Herrn Dr. J. H ö r a herzlich für die freundliche Anleitung und Hilfe, die er mir bei der Bearbeitung des Falles gewährte.

Literatur

Achelis-Nunokowa:	Münch. med. Wschr., 1910.
Albrecht, E.:	Frankf. Zschr. f. Path., Bd. 1, 1907.
Albrecht, H.:	Wien. Klin. Wschr., 1909.
Askanazy:	Arch. klin. Med., Bd. 32, 1897.
Biber:	Frankf. Zschr. f. Path., Bd. 6, 1911.
Beitzke:	Virchow-Archiv, Bd. 210, S. 173.
Betke, R.:	Frankf. Zschr. f. Path., Bd. 5, 1910.
Borst, M.:	Pathologische Histologie, 1926.
Busse, Otto:	Virchow-Archiv, Bd. 145, S. 107.
Chelmonski, A.:	Dtsch. Archiv f. klin. Med., Bd. 59, 1897.
Curschmann u. Kramer:	Lehrbuch der Nervenkrankheiten, 1925.
Emshoff u. Joest:	Virchow-Archiv f. Path., Bd. 210, 1912.
Eber:	Münch. med. Wschr., 1909, Nr 43.
Esser:	1. u. 2. Mitt. Brauers Beitr., Bd. 63, Nr 6 und 7, 1926.
Förster:	Münch. med. Wschr., 1911, S. 1076.
Fischer, B.:	Münch. med. Wschr., 1904, Nr 34.
Geigel, Richard:	Gehirnkrankheiten, 1925.
Goedeler:	Brauers Beitr., Bd. 22, 1913.
Harbitz:	Kristiania, 1904.
Hauptmann:	Jahrbücher der Hamburger Staatskrankenanstalten, Bd. 15, 1910.
Herxheimer, G.:	Grundriß der Path. Anatomie, 1932.
Hirschberg, R.:	Arch. f. klin. Med., Bd. 41, 1887.
Jansen:	Dtsch. med. Wschr., 1896.
Joest u. Emshoff:	Virchow-Arch. f. Path., Bd. 210, 1912.
Kießling:	Münch. med. Wschr., 1902, S. 1119.
Kment:	Tuberkulosebibliothek, Leipzig, 1924.
Kaup, M.:	Frankf. Zschr. f. Path., Bd. 34, 1926.
Koch, H.:	Zschr. f. Kinderheilkunde, 1912—13, Bd. 5, Bd. 6.
Meinertz:	Virchow-Archiv, Bd. 192, 1908.
	Dtsch. med. Wschr., 1893.
Nonne.	Mitt. aus den Hamburger Staatskrankenanstalten, 1905.
Ophüls:	Virchow-Archiv, Bd. 150.
Pfaundler-Schloßmann:	Handbuch der Kinderheilkunde, IV.
Rabinowitsch:	Virchow-Archiv 1908, Beiheft, S. 324.
Saenger, A.:	Münch. med. Wschr., 1903, Bd. 1, S. 991.
Schmitz:	Frankf. Zschr. f. Path., Bd. 3.
Seybel, A.:	Inaug. Dissert., Freiburg/Br., 1894.
Spatz, H.:	Handbuch der Geisteskrankheiten, (Sonderdruck: Encephalitis).
Steinmeier, W.:	Virchow-Archiv, Bd. 216.
Walden, H.:	Inaug. Dissert., Greifswald, 1920.
Wiethols:	Frankf. Zschr. f. Path., Bd. 26, 1922.
Wolff, A.:	Frankf. Zschr. f. Path., Bd. 1910, S. 279.

Lebenslauf

Geboren wurde ich, Irmgard Willibald, am 7. Dezember 1908 in Ingolstadt a. D. als Tochter des damaligen Feldwebels Johann Willibald. Ab 1921 besuchte ich 1½ Jahre das Humanistische Gymnasium in Ingolstadt, den Rest des Mittelschulstudiums verbrachte ich am Alten Gymnasium in Würzburg, wo ich mir im Jahre 1930 das Reifezeugnis erwarb.

Das Studium der Medizin begann ich im S. S. 1930 an der Universität Würzburg. Im W. S. 1931 bezog ich die Universität München, wo ich im Herbst 1932 die ärztliche Vorprüfung ablegte.

Das Staatsexamen bestand ich am 19. Dezember 1935 ebenfalls an der Universität München. Zurzeit bin ich als Medizinalpraktikantin am Pathologischen Institut der Universität München tätig.

Irmgard Willibald.